UKM
Universitätsklinikum
Münster

Aktueller Stand der Therapie des Hydrocephalus

- intraventrikuläre Hämorrhagie im Säuglingsalter –

- Normaldruckhydrocephalus –

Sektion Pädiatrische Neurochirurgie UKM

Dr. Angela Brentrup, Dr. Michaela Köchling, Dr. Ann-Katrin Bruns

Klinikdirektor Prof. Dr. Walter Stummer

AKTUELLER STAND DER THERAPIE DES HYDROCEPHALUS

…am Lebensbeginn…

Intraventrikuläre Hämorrhagie im Säuglingsalter

…und zum Lebensende …

Normaldruckhydrocephalus

Intraventrikuläre Hämorrhagie im Säuglingsalter

Inzidenz der IVH[2]:

0,9 % der Neugeborenen

20-25 % der Neugeborenen mit einem Geburtsgewicht < 1500g

Steigende Rate und sinkende Mortalität der Frühgeborenen mit einem Geburtsgewicht <1500g[4] »» Zunahme der IVHs

Grad	Beschreibung	Permanente Shuntabhängigkeit
I	subependymal	< 1%
II	IVH ohne Ventrikelerweiterung	<1%
III	IVH mit Ventrikelerweiterung	9%
IV	IVH mit Parenchymblutung	12%

[2]Christian et al. (2016), J Neurosurg Pediatr

Therapieoptionen

Konservative Therapie	Temporäre Therapie	Permanente Therapie
Schleifendiuretika	Subkutane Punktionskammer	Shunt (VP/VA)
Acetazolamid	Serielle Lumbalpunktionen	Drittventrikulozisternostomie
	Subgaleale Liquordrainage	
	Externe Ventrikeldrainage	
	Neuroendoscopische Lavage, DRIFT	

Konservative Therapie

Eine medikamentöse Therapie mit Schleifendiuretika und Acetazolamid ist wenig effektiv und birgt ein erhöhtes Risiko für neurologische Komplikationen und eine dauerhafte Shuntabhängigkeit, sie ist daher nicht empfohlen.[3]

Temporäre Therapie[4]

Indikation: zu geringes Gewicht, zu schlechter medizinischer Zustand für eine Shuntanlage, zu hohe Erythrozytenzahl/Proteingehalt im Liquor für eine Shuntanlage

- Subkutane Punktionskammer: 1-3x tgl. Liquorpunktionen (~5-20 ml)
- Subgaleale Liquordrainage: Liquorpunktion bei zusätzlichem Bedarf.
  Vorteil: weniger Punktionen erforderlich als bei der reinen Punktionskammer (Level 3 Evidenz),
  Nachteil: z.T. ausgedehnte Liquorkissen, in Deutschland weniger verbreitet
- Serielle Lumbalpunktionen: reduzieren die Wahrscheinlichkeit einer permanenten Shuntabhängigkeit nicht, Machbarkeit bei instabilen Säuglingen
- Externe Ventrikeldrainage: höhere Komplikationsrate als bei den
- Punktionskammern: mehr Infektionen, Dislokationen, Überdrainage

➢ Die Implantation einer subkutanen Punktionskammer oder eines Systems zur subgalealen Liquordrainage erscheinen als temporäre Therapie am besten geeignet

Intraventrikuläre Hämorrhagie im Säuglingsalter

DRIFT[7]

DRIFT: drainage, irrigation and fibrinolytic therapy

Methode:
- Implantation von 2 Ventrikelkathetern (frontal und okzipital)
- Einmalige intraventrikuläre Gabe von rTPA (*recombinant tissue plasminogen activator*)
- Aktive Spülung mit Liquorersatzflüssigkeit unter Erhaltung eines ICPs von < 7mmHg bis zur Klärung des Liquors (ca. 2-7d)

- ➢ Keine signifikant geringere Rate an Shuntimplantationen
- ➢ Signifikant erhöhte Rate sekundärer Blutungen (34%)
- ➢ Keine Empfehlung (Level 1)

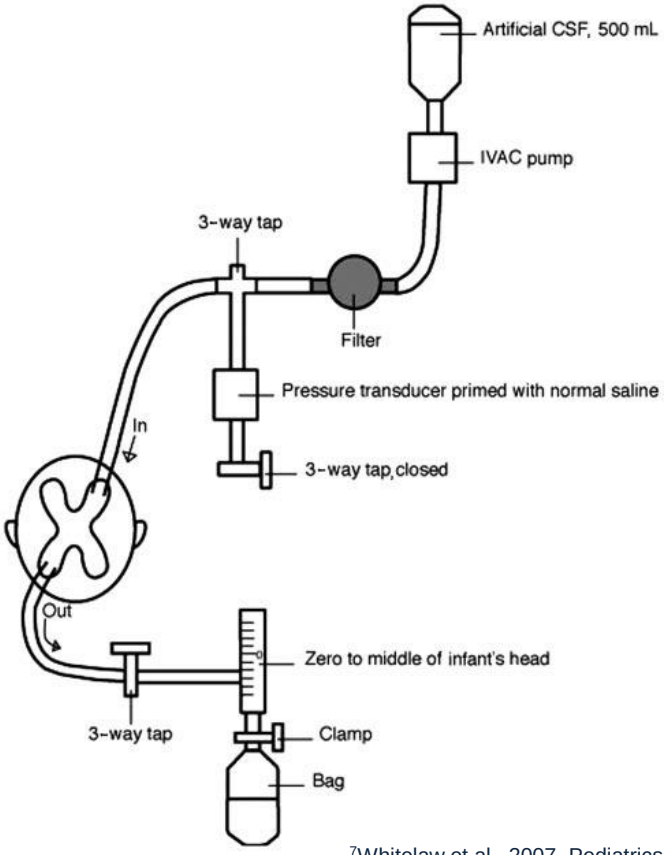

[7]Whitelaw et al., 2007, Pediatrics

Neuroendoskopische Lavage[6]

- Bohrlochtrepanation
- Endoskopie über den Ventrikel mit der stärkeren Einblutung
- Spülung mit 2-3l Ringer-Lösung bis zur Liquorklärung
- Aktive Aspiration von Blut-Clots
- Implantation einer subkutanen Punktionskammer

- 57% Shuntrate vs. 100% in der Vergleichs-gruppe
- Weniger Infektionen (4,3% vs. 11,6%)
- Weniger OPs/Patient (2 vs. 3,5 n. signifikant)
- Bisher lediglich 19 Patienten
- Es fehlen Langzeitdaten und randomisierte, prospektive Studien

Permanente Therapie

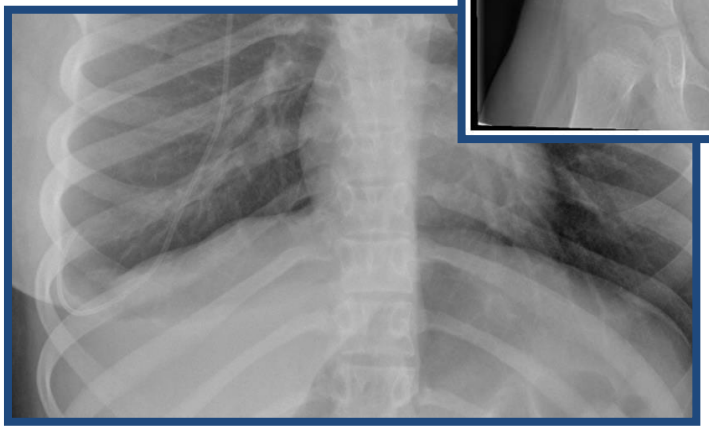

Shuntimplantation

- Standardtherapie
- VP oder VA (ventrikulopleural oder ventrikulovesikal in Ausnahmefällen)
- Hohe Komplikationsraten bei Frühgeborenen
- Sekundäre Komplikationen
- Folgeeingriffe

Permanente Therapie - Drittventrikulozisternostomie

- Bohrlochtrepanation
- Passage des Seitenventrikels und eines Foramen Monroi
- Fenestration ventral der Corpora mamillaria

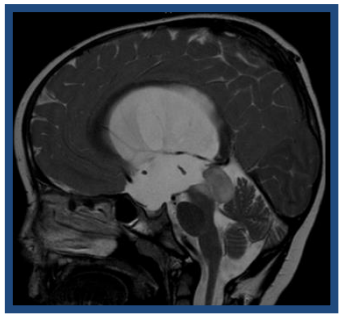

- Geringere Infektionsrate
- keine Komplikationen durch Materialdefekte
- Weniger Sekundärkomplikationen[1]

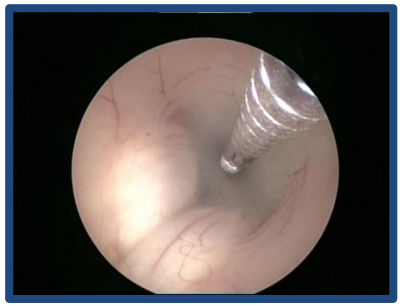

- Ausgewähltes Patientenkollektiv, die Fähigkeit zur Liquorresorption muss grundsätzlich erhalten sein
- Beste Erfolgsrate nach 2. Lebensjahr
- Möglichst nicht im 1. Lebensjahr

Zusammenfassung

- Die Wahrscheinlichkeit eines behandlungspflichtigen Hydrocephalus steigt mit der Schwere der IVH
- Eine medikamentöse Therapie (Schleifendiuretika, Acetazolamid) ist nicht indiziert
- Die Subkutane Punktionskammer und die subgaleale Liquordrainage sind die zu bevorzugende temporäre Therapie
- Permanente Therapie der Wahl ist die VP-Shuntanlage
- Aktuell kein Stellenwert für DRIFT mit einliegenden Drainagen
- Endoskopische Lavage: geringe Fallzahl, Langzeitergebnisse (insb. hinsichtlich einer Reduktion der Shuntrate) und randomisierte, prospektive Studien fehlen

Normaldruckhydrocephalus

- Idiopathisch, beziehungsweise bisher ungeklärter Ätiologie
- Erkrankung des älteren Menschen (>65J.)
- 0,2 – 5,5 Neuerkrankungen/100.000/Jahr, Inzidenz und Prävalenz steigend
- 34% der Hydrocephalus-Erkrankungen bei Erwachsenen

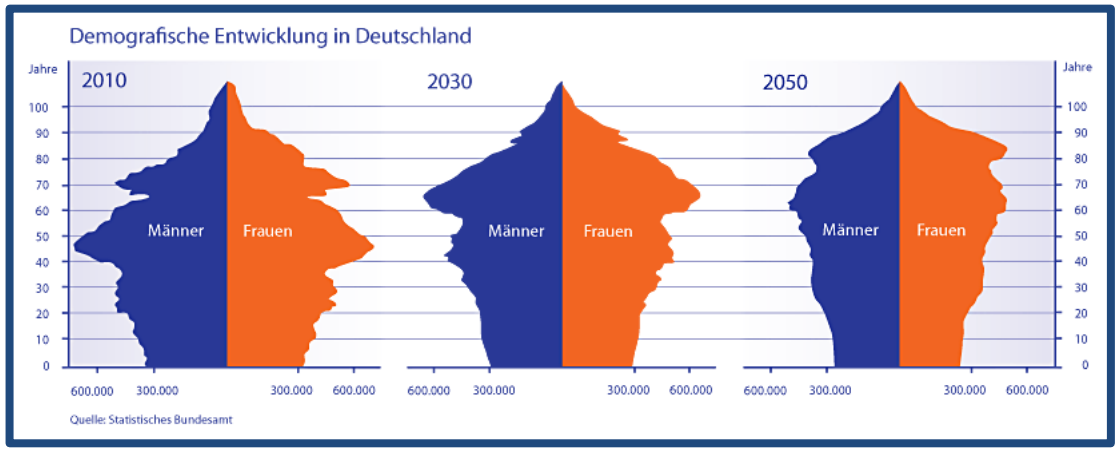

Normaldruckhydrocephalus

Kombination klinischer und radiologischer Befunde[8]:

- Mittlerer basaler ICP normal bis leicht erhöht
- Erweiterte Ventrikel ohne erhebliche kortikale Atrophie
- Hakim Trias (Gangstörung, Demenz, Inkontinenz)

- In 75% der Fälle mit einer anderen Demenzform vergesellschaftet
- Bisher werden nur 10-20 % behandelt

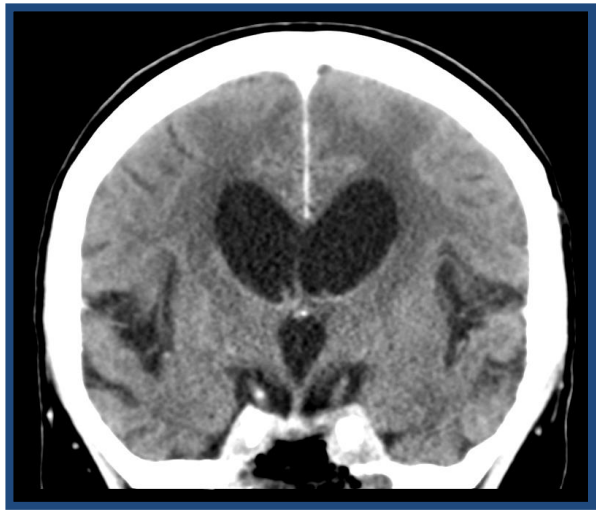

Gangstörung und Gangtestung

- Häufigstes und in der Regel erstes Symptom
- Kleinschrittiges, breitbasiges Gangbild
- Schwierigkeiten beim Drehen um die eigene Achse, beim Aufstehen und Hinsetzen
- Gleichgewichtsstörungen
- Keine Apraxie und allenfalls geringe Defizite der oberen Extremität

➢ Testung nach Liquordrainage: positiv bei einer Besserung um 20-30%

Untersuchtes Merkmal	Klinisches Erscheinungsbild
Schrittfrequenz im 10m-Gangtest	Schrittzahl > 13, > 10s
Schrittbreite	Abstand der Zehen: > 1 Fußlänge
Schrittlänge	Abstand < 1 Fußlänge
En-Block-360°-Drehung	> 4-6 Schritte
Bipedales Gehen	> 25 % Fußkorrekturen

Normaldruckhydrocephalus

Hirnleistungsstörung/Demenz

- Subkortikale Frontalhirnstörung: beeinträchtigte Exekutivfunktion – frühe Schwierigkeiten im Lebensalltag
- Frühstadium: Psychomotorische Verlangsamung, Konzentrationsdefizite, Probleme bei feinmotorischen Aufgaben, Störung des Kurzzeitgedächtnisses
- Spätstadium: Apathie, Antriebsminderung, Bradyphrenie, außer einer reaktiven Depression keine psychiatrischen Symptome

Inkontinenz

- Zunächst erhöhte Miktionsfrequenz
- Später Dranginkontinenz
- Zuletzt permanente Harninkontinenz
- Stuhlinkontinenz ist untypisch

KognitiveTestverfahren

Grooved-Pegboard-Test
Stroop-Test
Digital-Span-Test
Trail-Making-Test
Rey-Auditory-Verbal-Learning-Test

Bildgebung

- Missverhältnis der Weite innerer und äußerer Liquorräume
- Enge Konvexitätszisternen und enge Zisternen der medialen Hirnoberfläche (koronare Schichten auf Höhe der Commisura posterior)
- Corpus-Callosum-Winkel: < 90°
- DESH-pattern: Mismatch zwischen weiter sylvischer Fissur und engen Konvexitätszisternen *(„disproportionately enlarged subarachnoid-space hydrocephalus“)*

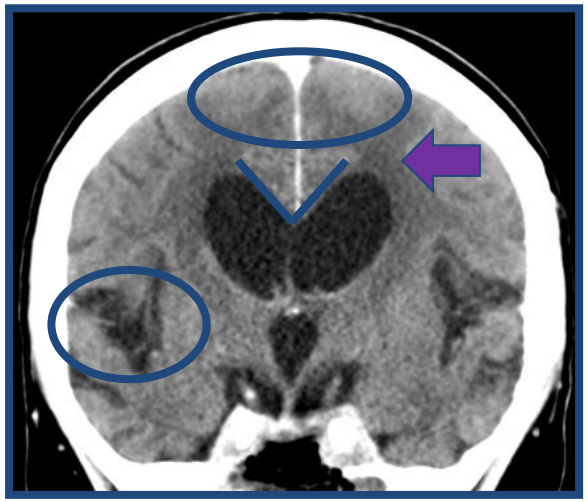

Diagnosestellung

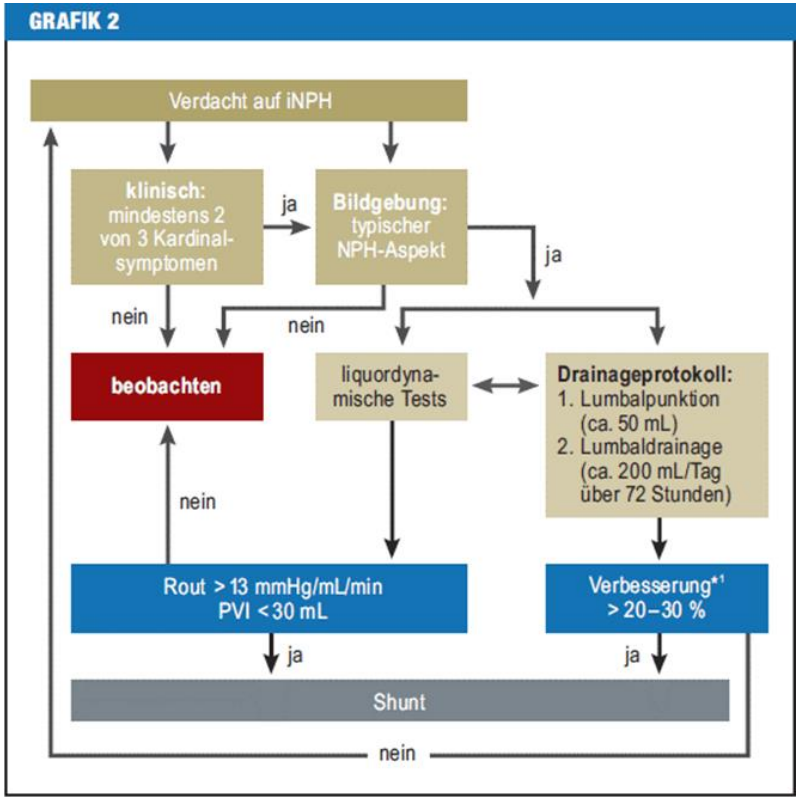

[8]Kiefer M, Unterberg A (2012): Dtsch. Ärzteblatt

- Typische Klinik
- Bildmorphologischer Befund
- Semi-invasive Zusatzdiagnostik
- Cave: großes Placebopotenzial des TAP-Tests

Therapie: VP-Shunt mit verstellbarem Ventil

Kontrolle:

- Bildgebung in den ersten 4 Wochen nach Implantation/Umstellung, 2-3 Untersuchungen im 1. Jahr, dann 1x jährlich

Resultate:

- Kurze Symptomdauer und dominierende Gangstörung sind prognostisch günstig
- Erfolgsraten sehr variabel
- Erneute Verschlechterung üblicherweise nach ca. 2 Jahren

Komplikationen[8]

- Langfristige Komplikationsrate < 20 %
- Dysfunktion 3 %
- Über-/Unterdrainage/cSDH 3-4 %
- Infektionen < 1 %
- In einer Nutzen-Risiko-Analyse überwiegen eindeutig die Vorteile einer Shunt-Implantation

Therapie: Drittventrikulozisternostomie[7,9]

- Etablierte Therapie bei Hydrocephalus occlusus
- Ziel beim NPH: Hydrodynamisches Konzept: Verbesserte intrakranielle Compliance durch Verbesserung der cerebralen Pulsatilität und Liquorflussdynamik

- Kleine Studien mit z.T. geringer Fallzahl, geringe Evidenz, sehr unterschiedliche Studiendesigns

- Variable Erfolgs- und Re-OP-Raten (21-100%, 17,3-75%)
- Niedrigere Komplikationsraten als beim VP-Shunt
- Prinzipiell: Initial höhere Rate an Therapieversagen als beim VP-Shunt, im Langzeitverlauf aber geringere

- Gute Alternative für ausgewähltes Patientenkollektiv: Symptome < 6 Monate, Alter < 75J., dominierende Gangstörung, keine oder kaum kognitive Defizite

Zusammenfassung

- Viele Patienten werden bisher nicht behandelt
- Kurze Symptomdauer und Gangstörung sprechen für bessere Erfolgsaussichten
- VP-Shunt Therapie der Wahl, Drittventrikulostomie ist bei richtiger Indikation die überlegene Therapie

Trotz aller Komplikationen und des bestehenden Optimierungsbedarfs….

Vielen Dank für die Aufmerksamkeit!

….einen Hydrocephalus behandeln bedeutet Leben retten, schwerste neurologische Schäden verhindern, Lebensqualität wiederherstellen, Schmerzen lindern. Bei mittlerweile unzähligen Patienten.

Quellen

Intraventrikuläre Hämorrhagie im Säuglingsalter

1. Chamiraju P, Bhatia S, Sandberg D, Ragheb J:Endoscopic third ventriculostomy and choroid plexus cauterization in posthemorrhagic hydrocephalus of prematurity. J Neurosurg Pediatr, 2014
2. Christian E, Jin D, Attenello F, Wen T, Cen S, Mack W, Krieger M, McComb JG: Trends in hospitalization of preterm infants with intraventricular hemorrhage and hydrocephalus in the United States, 2000–2010. J Neurosurg Pediatr 2016
3. Kennedy CR, Ayers S, Campbell MJ, Elbourne D, Hope P, Johnson A : Randomized, controlled trial of acetazolamide and furosemide in posthemorrhagic ventricular dilation in infancy: follow-up at 1 year. Pediatrics, 2001
4. Mazzola C, Choudhri A, Auguste K, Limbrick Jr D, Rogido M, Mitchell L, Flannery A: Pediatric hydrocephalus: systematic literature review and evidence-based guidelines. Part 2: Management of posthemorrhagic hydrocephalus in premature infants. J Neurosurg Pediatr (Suppl), 2014.
5. Rhoton (2003): Cranial Anatomy and surgical approaches. P. 259
6. Schulz M, Bührer C, Pohl-Schickinger A, Haberl H, Thomale U: Neuroendoscopic lavage for the treatment of intraventricular hemorrhage and hydrocephalus in neonates. J Neurosurg Pediatr, 2014.
7. Whitelaw A, Evans D, Carter M, Thoresen M, Wroblewska J, Mandera M, Swietlinski J, Simpson J, Hajivassiliou C, Hunt L, Pople I: Randomized Clinical Trial of Prevention of Hydrocephalus After Intraventricular Hemorrhage in Preterm Infants: Brain-Washing Versus Tapping Fluid. Pediatrics, 2007

Quellen

Normaldruckhydrocephalus

7. Gangemi M: Endoscopic third ventriculostomy in idiopathicc normalpressure hydrocephalus. Neurosurgery 2004
8. Kiefer M, Unterberg A: The differential diagnosis and treatment of normal-pressure hydrocephalus. Dtsch Arztebl Int, 2012
9. Tasiou A, Brotis A, (2016): Endoscopic third ventriculostomy in the treatment of idiopathic normal pressure hydrocephalus: a review study. Neurosurg Rev, 2016
10. Statistisches Bundesamt

Disclosure

Es besteht kein Interessenkonflikt.

Diskussion

Sektion Pädiatrische Neurochirurgie UKM
Dr. Angela Brentrup, Dr. Michaela Köchling, Dr. Ann-Katrin Bruns
Klinikdirektor Prof. Dr. Walter Stummer